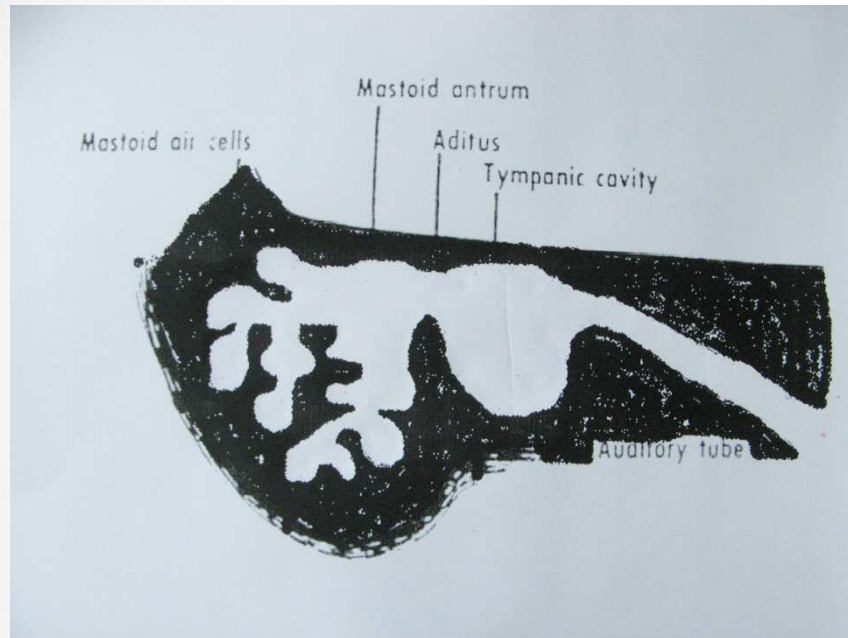


Mastoiditis

Akut
Chronisch

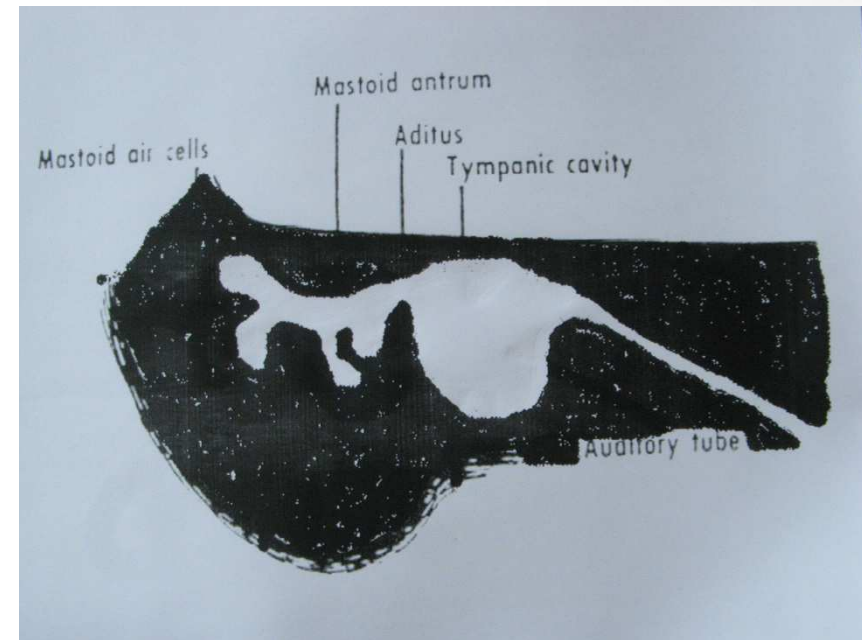


Akute Mastoiditis



gute Pneumatisation

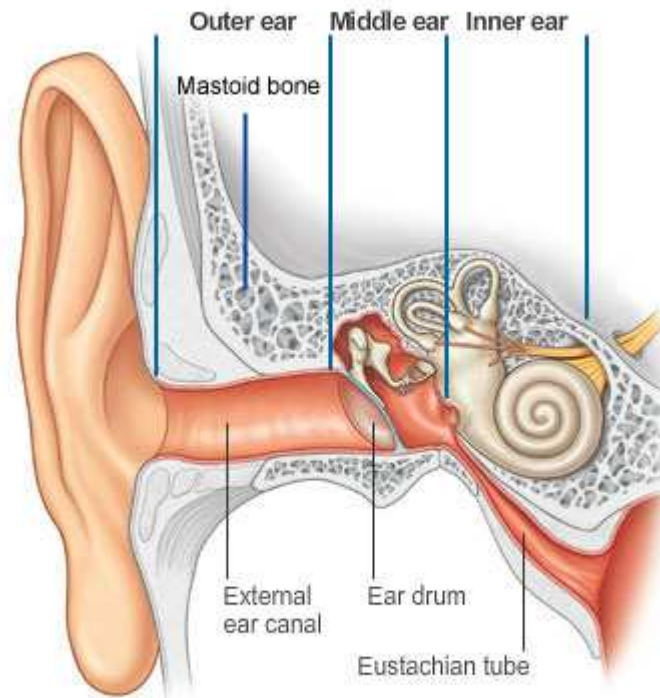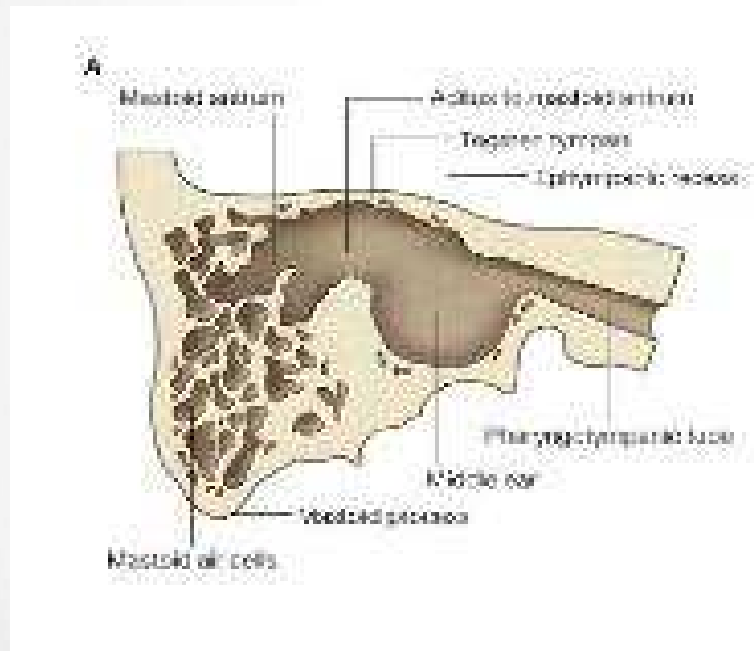
Chronische Mastoiditis



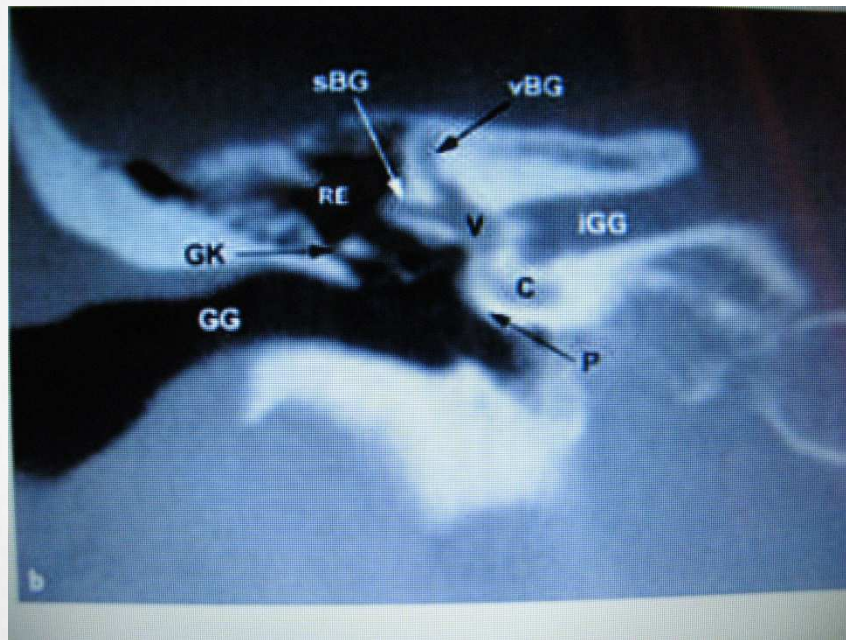
**verminderte Pneumatisation
/ sklerosiertes Mastoid**

(Pneumatisation endet im 5-6. Lebensjahr)

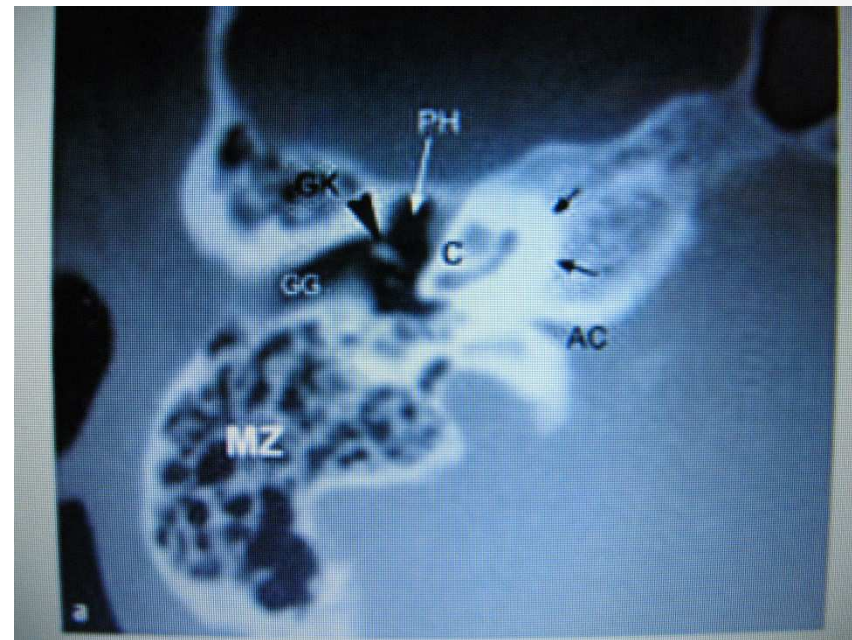
Anatomie



Normale Anatomie

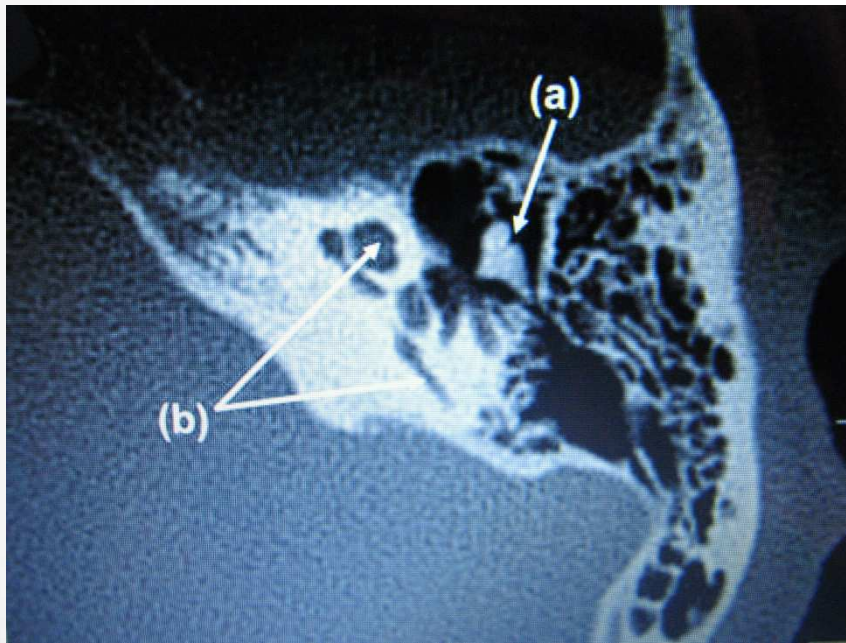


axial



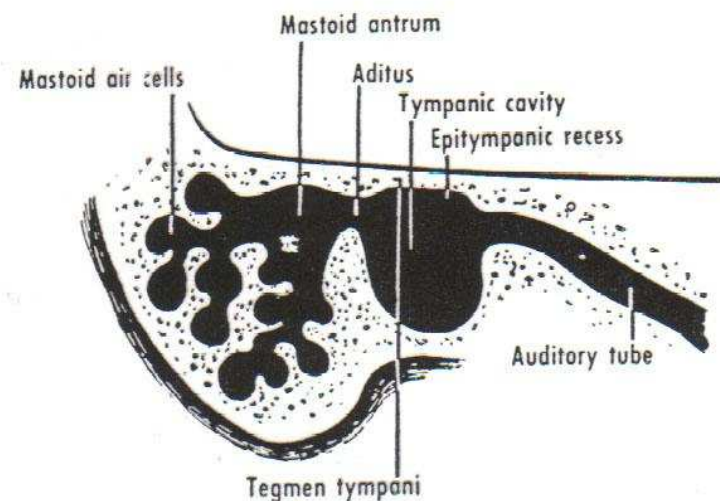
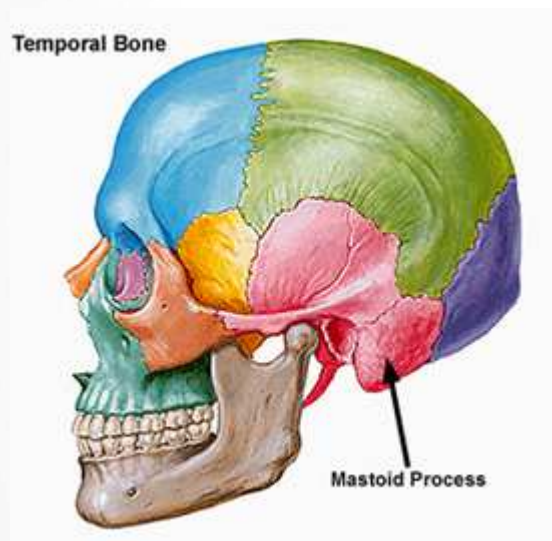
coronar

Die Eistüte



axial

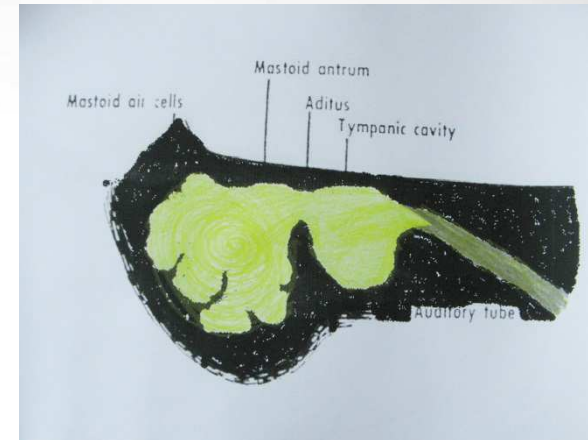
Processus mastoideus im Os temporalis



Die Pneumatisation des Os temporalis
ist mit dem **5-6. Lebensjahr** weitgehend abgeschlossen.

Akute Mastoiditis

Definition



- Bakterielle Entzündung des Warzenfortsatzes mit **Einschmelzung der feinen Knochenbälkchen** (Abszedierung) ausgehend von einer akuten Mittelohrentzündung (Otitis media) (seltener von einer exazerbierten chronischen)
- Häufigste Komplikation der Mittelohrentzündung → Übergreifen auf das Mastoid
- Voraussetzung: **gut pneumatisiertes Mastoid**

Epidemiologie

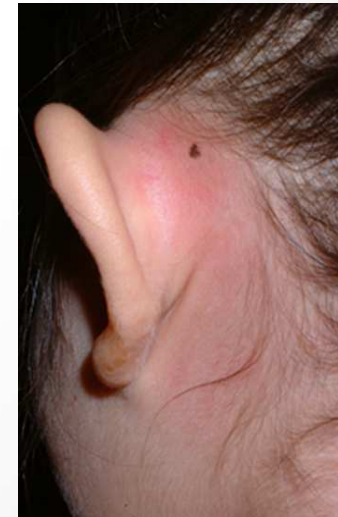- V.a **Kinder**
Belüftungsstörung bei enger Tube und ungünstigem Nasenrachen-Tuben-Winkel, Adenoide
- Seltener Erwachsene : exazerbierte chronische Otitis, Cholesteatom, Tumor (MO, Nasenrachen)
- heutzutage selten, da gute AB-Versorgung

Akute Mastoiditis

Klinik

Nach scheinbar abgeheilter Otitis erneute Symptome

- allgemein: Fieber, Otalgie, Otorrhoe, Kinder häufig Bauchschmerzen
- **typischer Mastoidklopfschmerz,**
- **Rötung retroaurikulär, evtl. abstehende Ohrmuschel,**
- Otorrhoe bei persistierender Perforation



Akute Mastoiditis

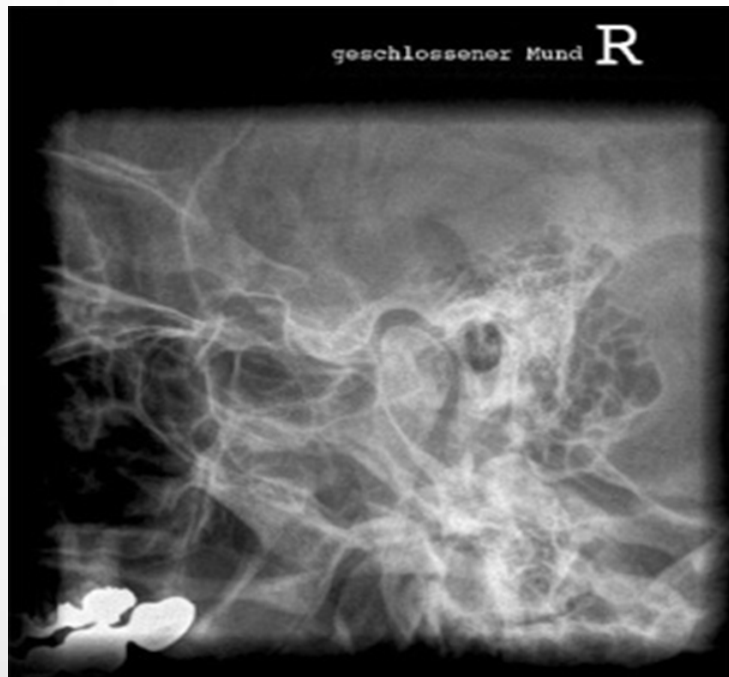Diagnostik

- HNO-Untersuchung
- Labor
- **Bildgebung:**
 - **Röntgen - Schüller**
 - **CT Felsenbein (1-2 mm)**

Akute Mastoiditis

Röntgenaufnahme nach Schüller

Verschattung des Warzenfortsatzes +
verwaschene Zellsepten.



Normalbefund

Akute Mastoiditis

Bildgebung

CT : Verschattungen der Mittelohrräume
+
Osteolysen der Knochenbälkchen

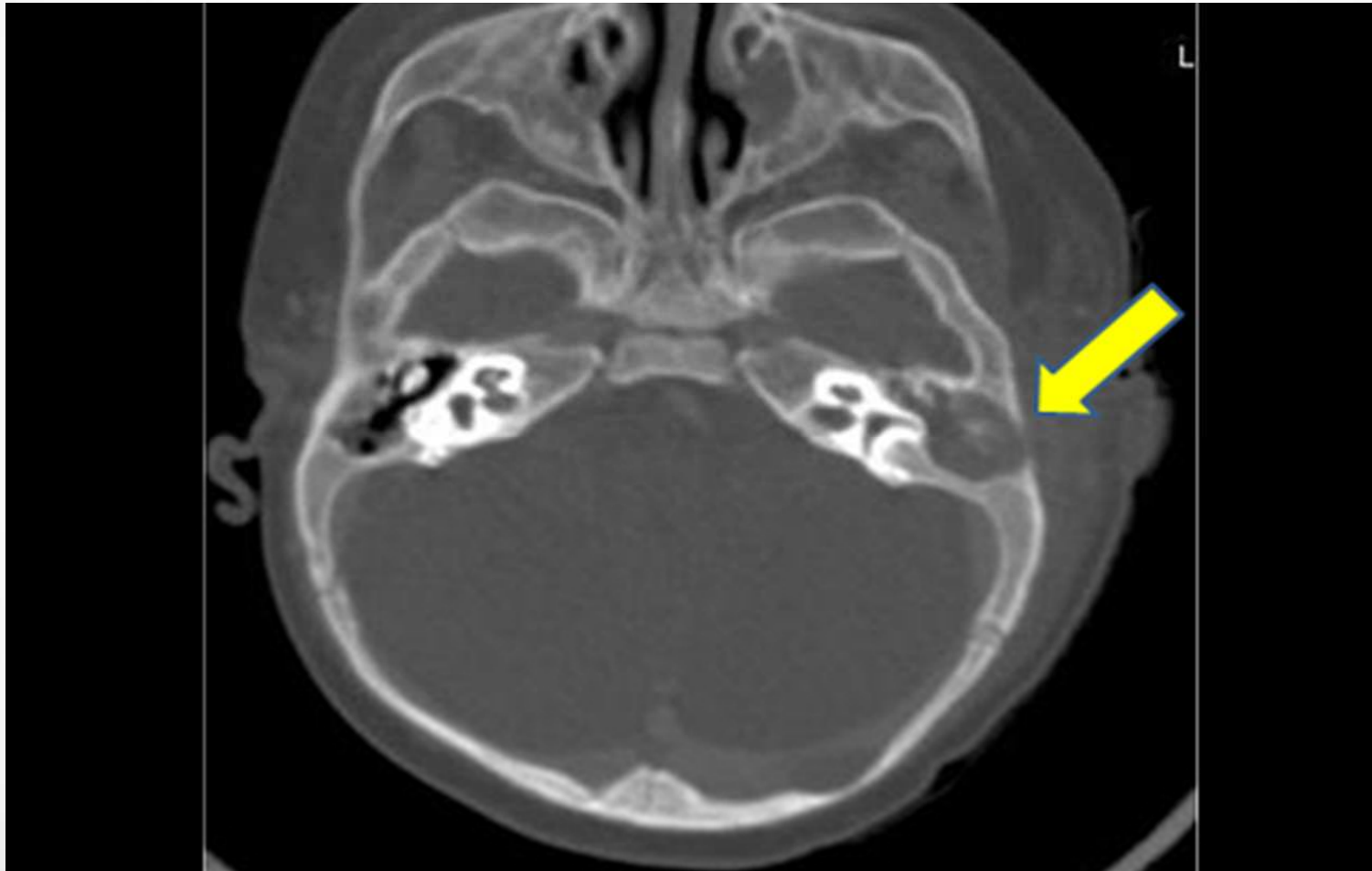
Vorteil CT:
gleichzeitig Ausschluss **intrakranieller**
Komplikationen

Wichtig für OP :
Lage **Sinus sigmoideus** und **Dura**



Akute Mastoiditis

Felsenbein CT



Akute Mastoiditis

Komplikationen

Intratemporal:

Labyrinthitis

Peritemporal:

Sinusvenenthrombose
Pyramidenspitzeneiterung
(Gradenigo-Syndrom)

- Otitis media
- Abducensparese
- Trigeminusneuralgie (v.a retrobulbär und Schläfenschmerz)

Intrakraniell:

Meningitis,
Epi- oder Subduralabszess
Hirnabszess (v.a bei Kindern heute noch lebensbedrohlich)

Perifokal:

Zygomatizites, Bezold-Abszess, Facialisparese

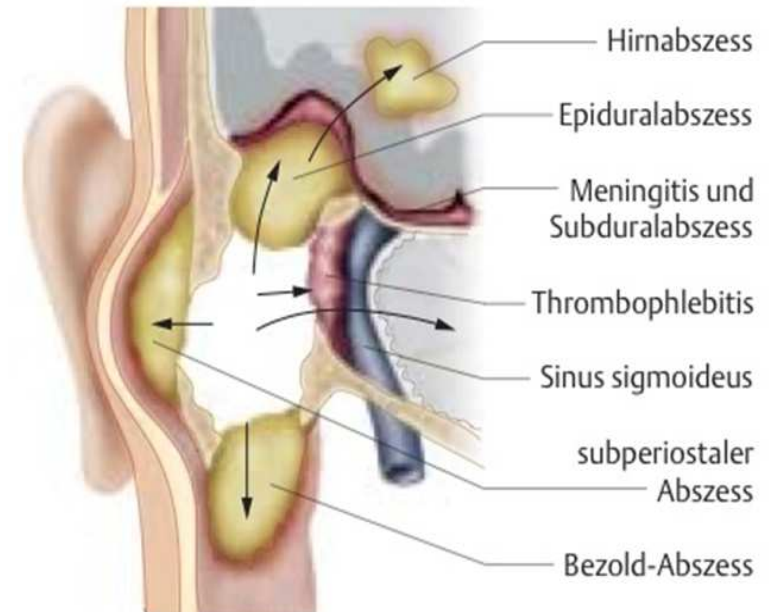
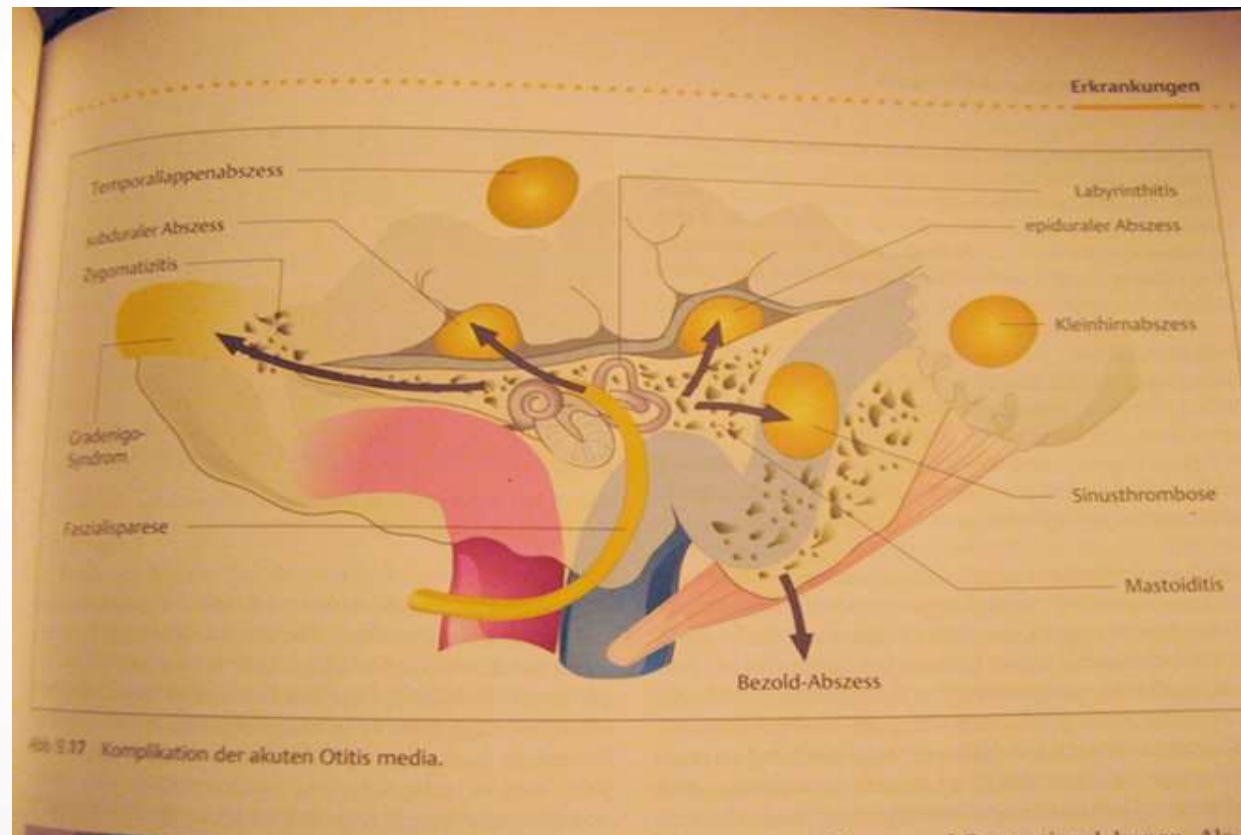


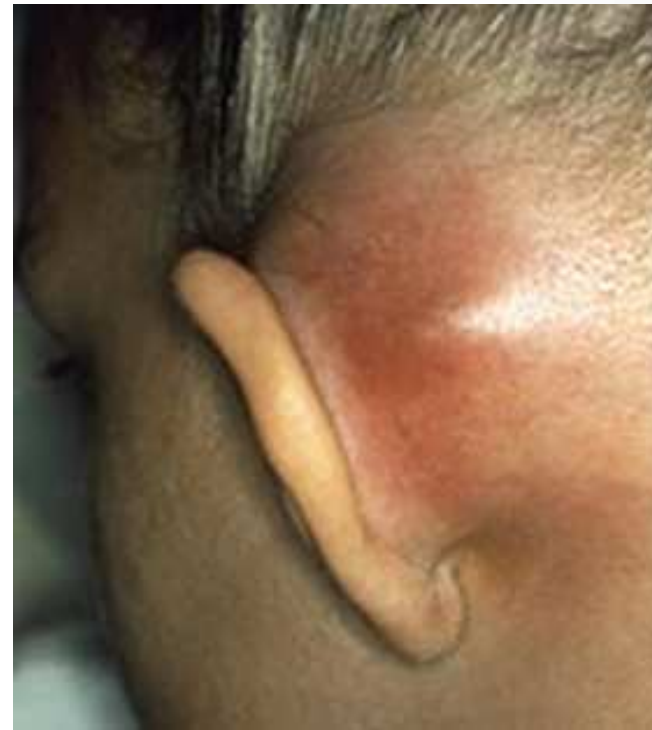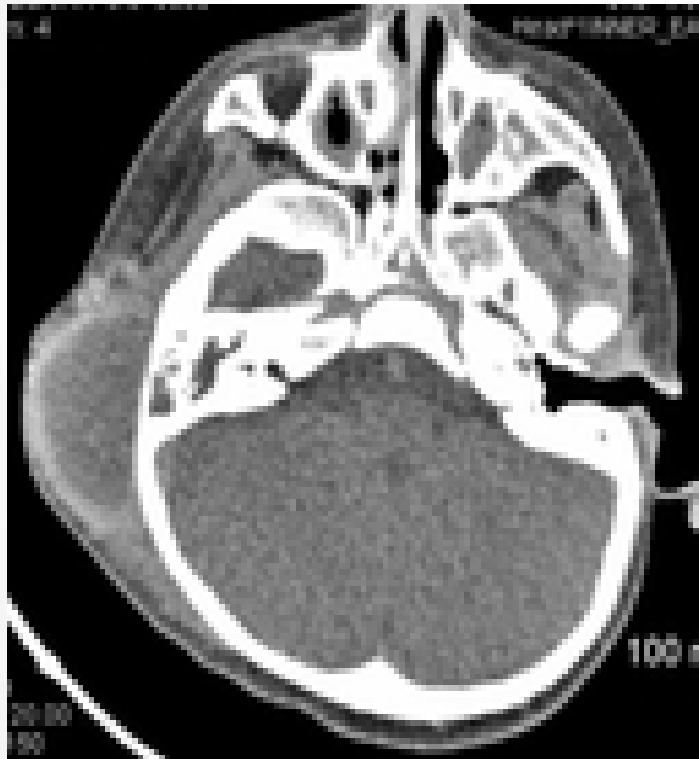
Abb. M.28 Komplikationen der Mastoiditis. Abszesse können sich unter der Haut (subperiostaler Abszess), in der Muskulatur (Bezold-Abszess) oder intrakraniell bilden. Die Infektion kann auch zu einer Meningitis oder zu einer septischen Thrombose des Sinus sigmoideus führen.

Akute Otitis media

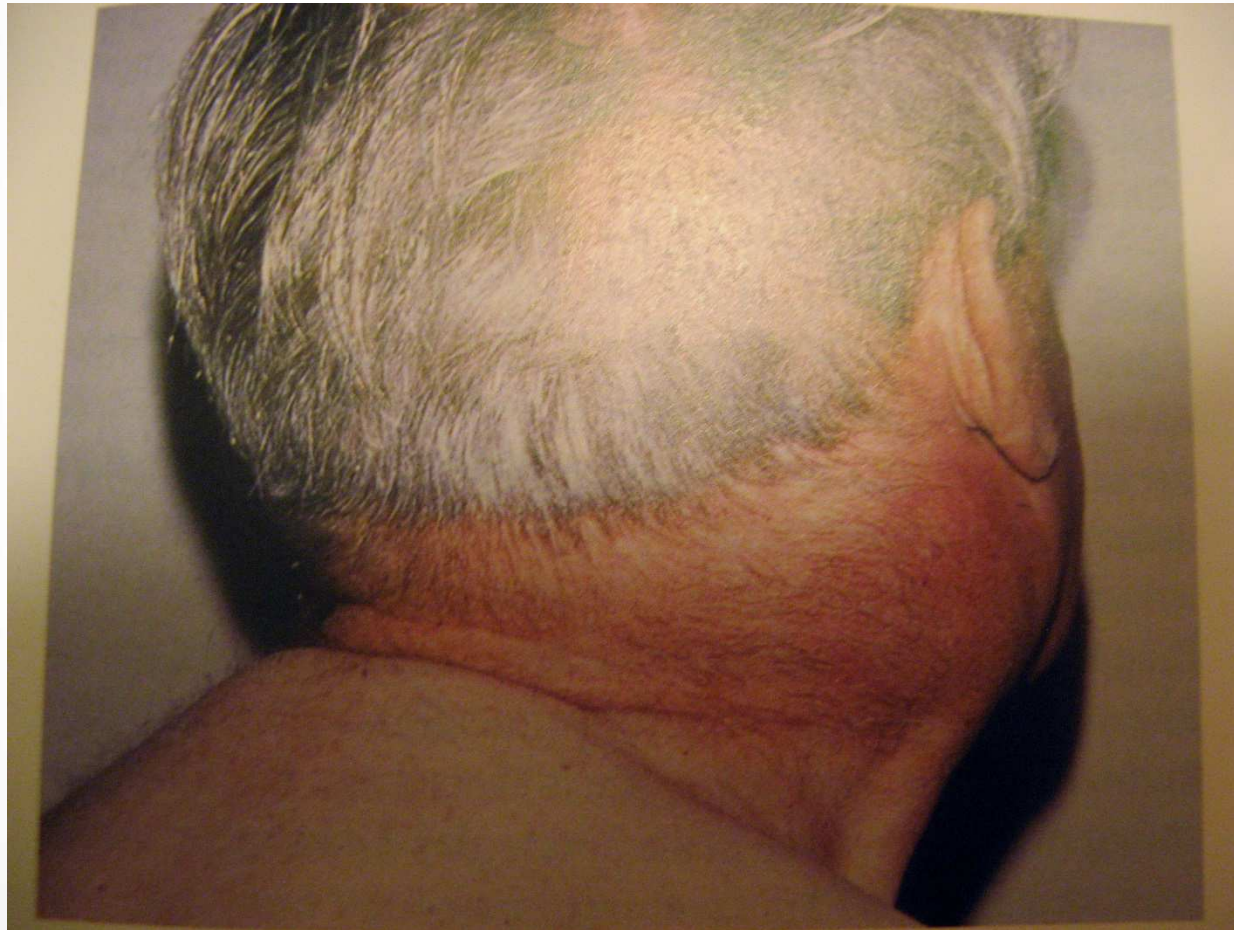
Komplikationen



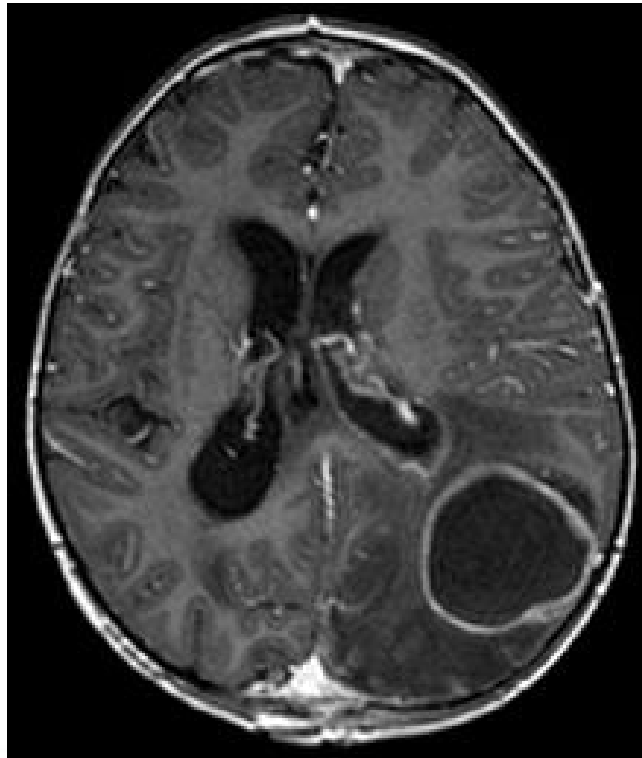
Subperiostealabszess



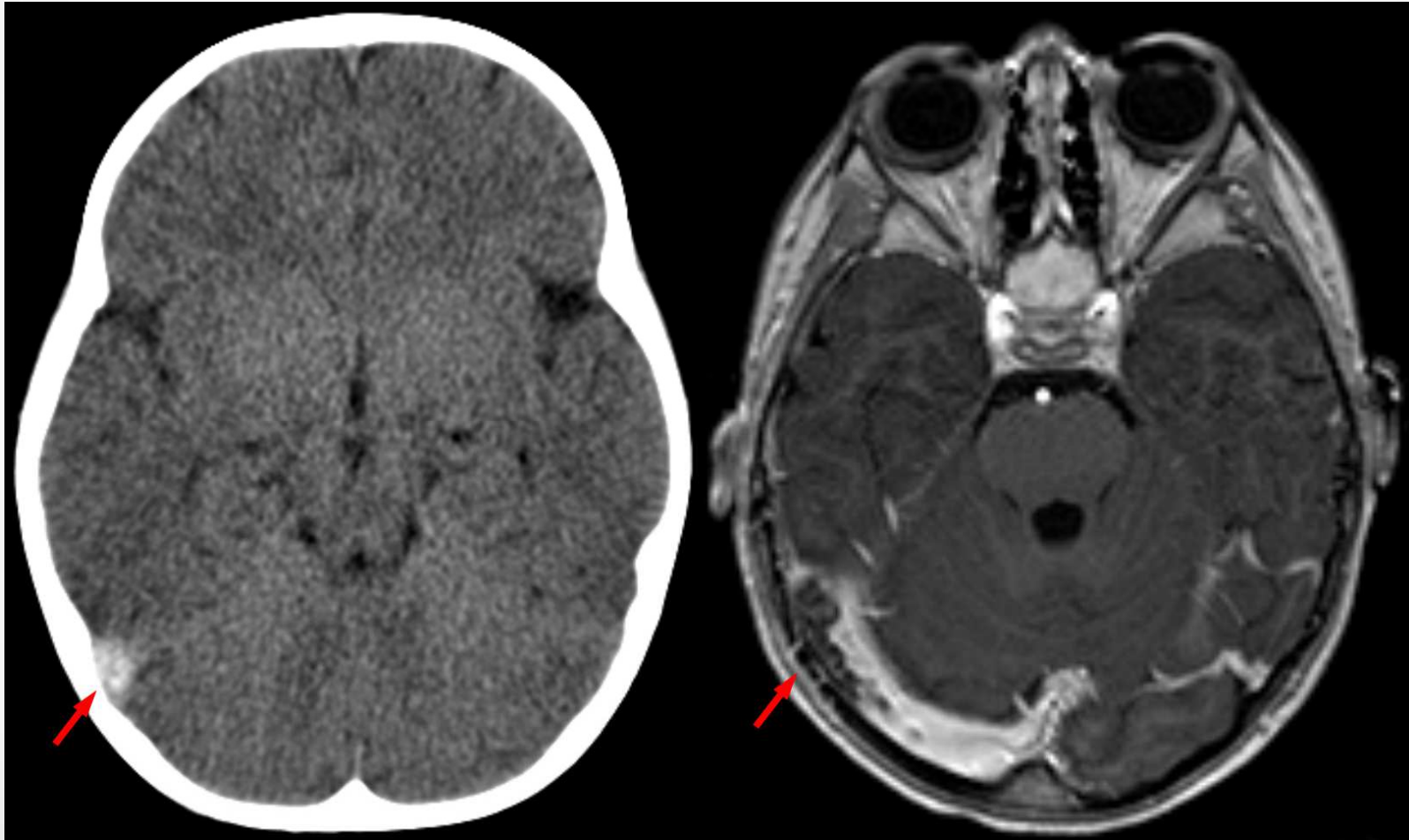
Bezold-Abszess



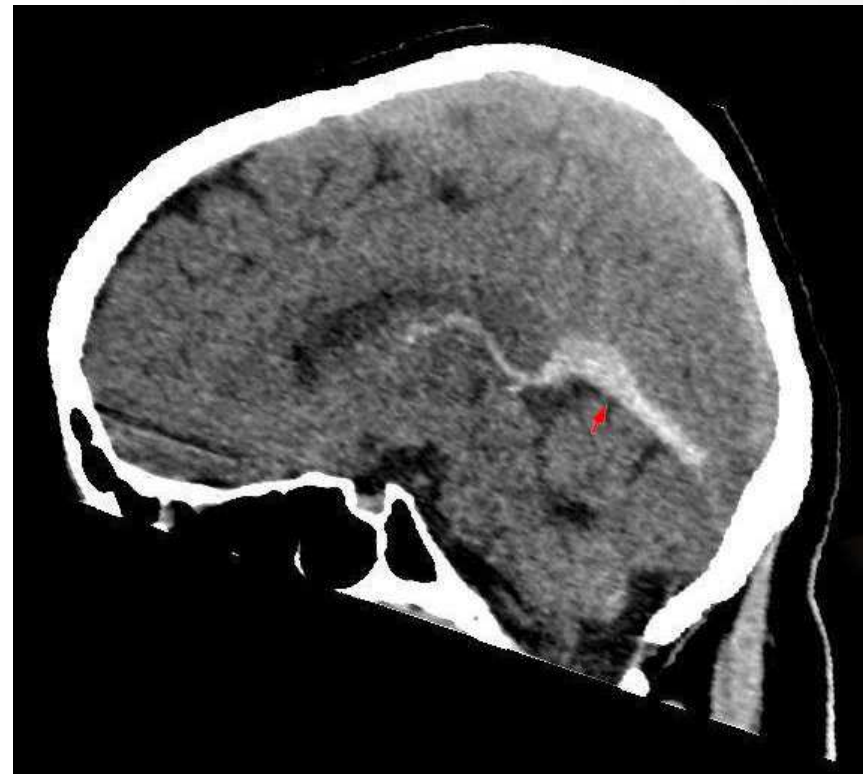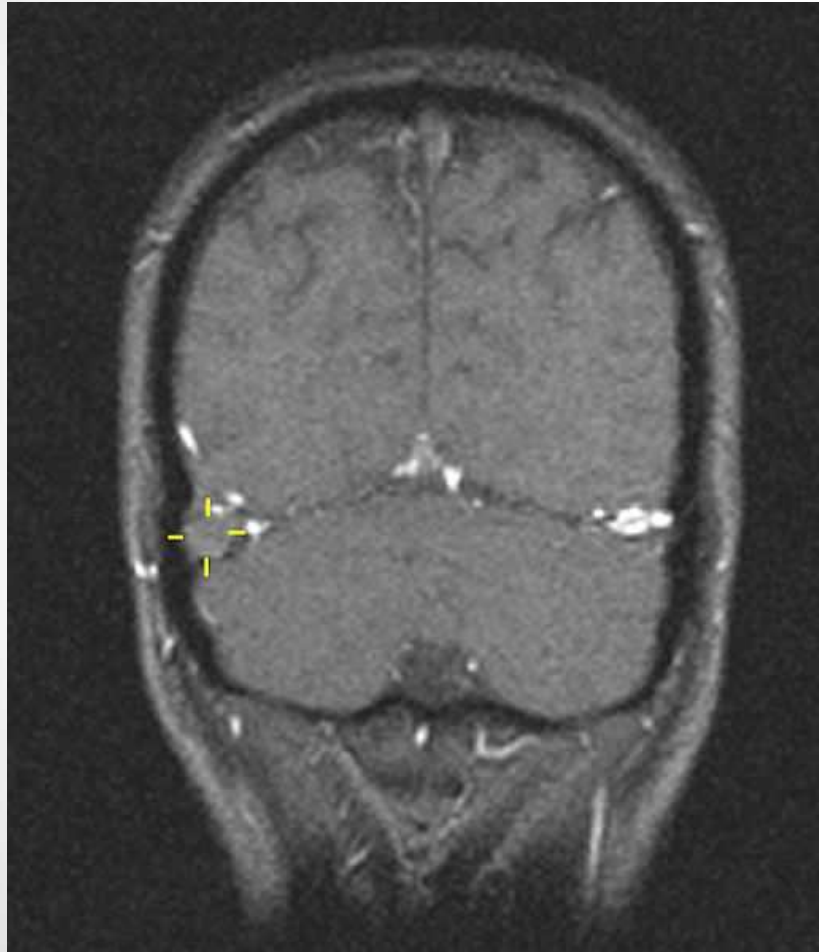
Intrakranieller Abszess



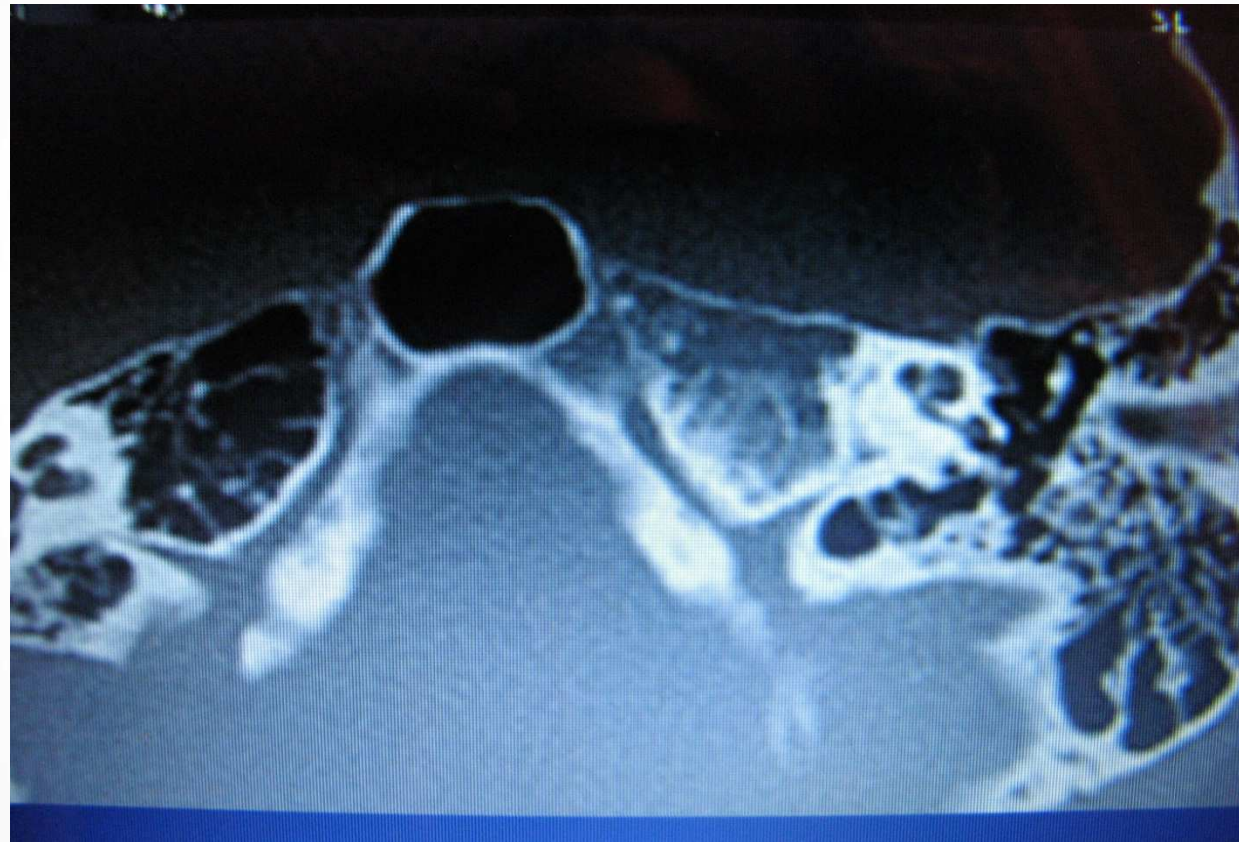Sinusvenenthrombose



Sinusvenenthrombose

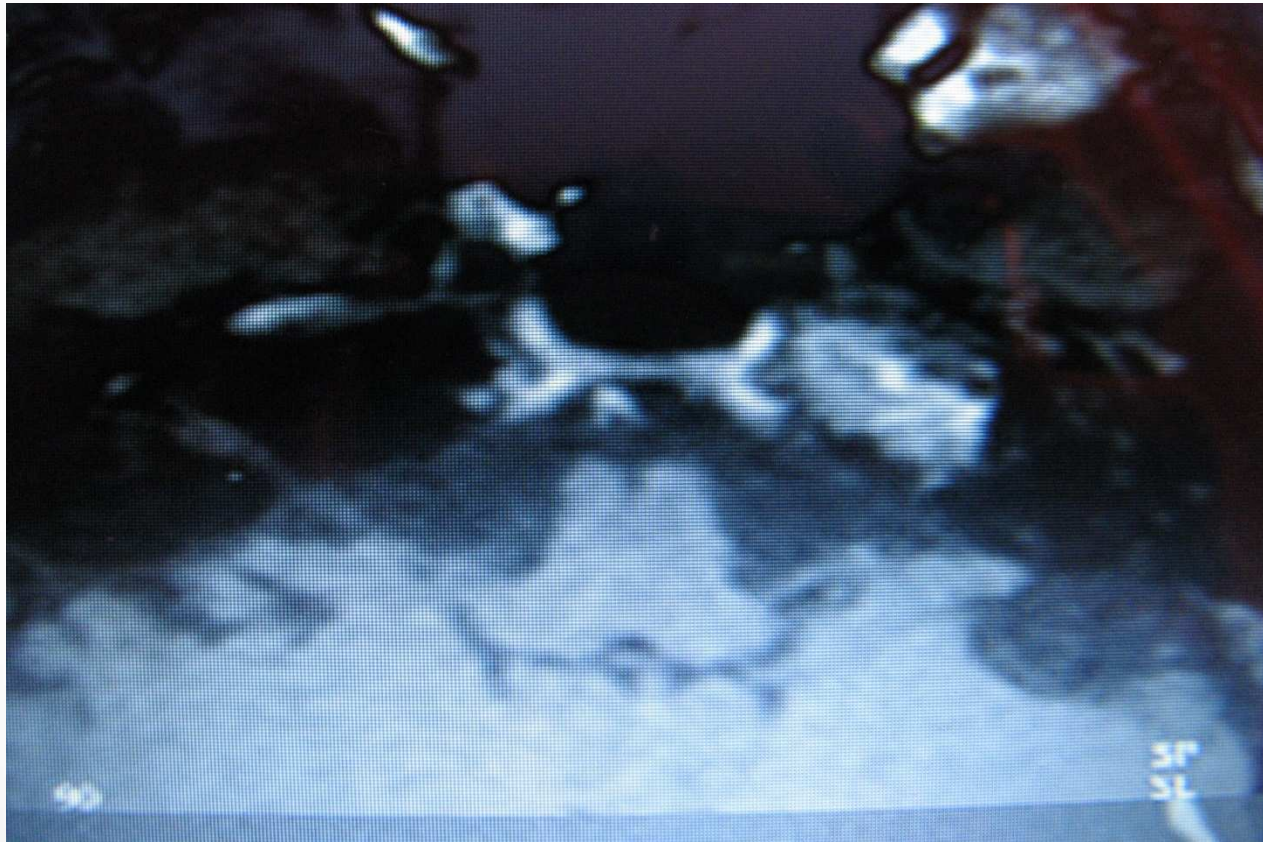

CT : Pyramidenspitzenabszess Gradenigo-Syndrom



Voraussetzung : gute Pneumatisation

MRT : Pyramidenspitzenabszess Gradenigo-Syndrom



Otitis media, Abducensparese, Trigeminusneuralgie (v.a retrobulbär und Schläfenschmerz)

Akute Mastoiditis

Differenzialdiagnosen

- Pseudomastoiditis bei Otitis media :
retroaurikuläre Lymphknoten
→Trommelfell und CT normal, BSG normal!!!
- **Malignom**
(bei Kindern: Rhabdomyosarkom, Neuroblastom),
extranoduläres Lymphom des Mittelohres

Therapie

- **OP** und **i.v AB**
- selten in Ausnahmefällen konservativ, i.v AB, Nasentropfen, Gehörgangreinigung

Prognose : bei rechtzeitiger Therapie



Chronische Mastoiditis

Definition

Über Jahre Belüftungsstörung des Mastoids durch Verlegung des Verbindungsweges zwischen Mittelohr und Mastoid + chronische Reizung der Mastoidschleimhaut durch häufige Entzündungen

- **Metaplasie** (Verdickung, Polypen) der Schleimhaut
- **Produktion zähem Schleim** im Mittelohr / Mastoid
- **Mucotympanon, chronische Otitis media**

Rö-Schüller / CT :

meist ein kompaktes, **sklerosiertes Mastoid**,
evtl. vorhandene Hohlräume sind „grau“ verschattet

chronische Mastoiditis

Epidemiologie

- SELTEN, in großen Kliniken werden 2-5 Erkrankungen/Jahr beobachtet

- **SCHWIERIGE DIAGNOSE**

→ wichtigste Frage :

Liegt bei einer chronischen Otitis media auch eine chronische Mastoiditis vor, d.h. fand dort auch eine Schleimhautmetaplasie statt ?

Chronische Mastoiditis

Klinik

- **therapieresistenter** muköser Paukenerguss
- **rez. therapieresistente** Otorrhoen
- **rez. therapieresistente** schwere akute Otitiden
- Hörminderung
- ggf. leichte Schmerzen

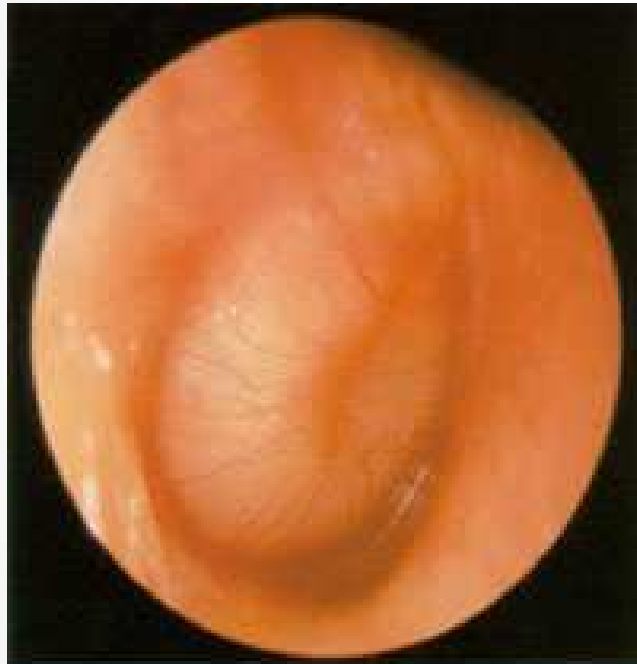→ ggf. häufiger und schwerer als bei alleiniger chronischen Otitis media

Chronische Mastoiditis

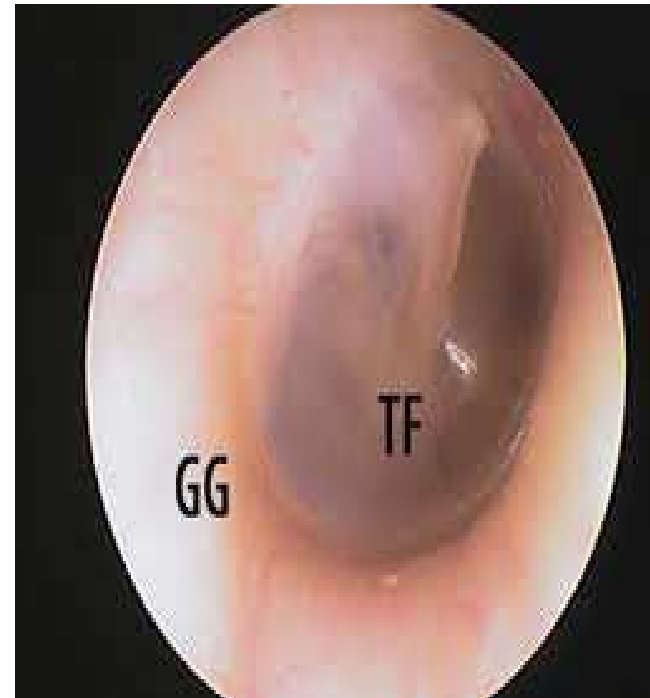Diagnostik

- HNO-Untersuchung :
TF zeigt jediglich chronische MO-Erkrankung
(Mukotympanon, chronische Otitis media mit
Perforation)
 - Bildgebung :
 - Rö-Schüller
 - CT-Felsenbein
- 100 % Sicherung **intraoperativ**

Mukotympanon „glue ear“

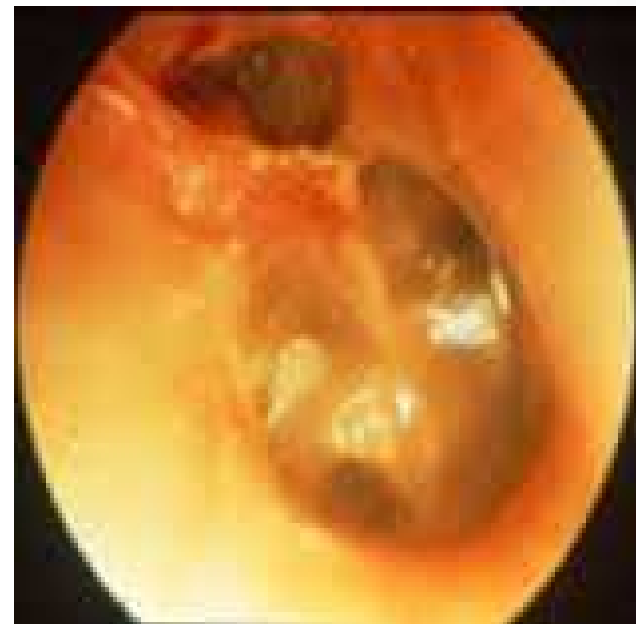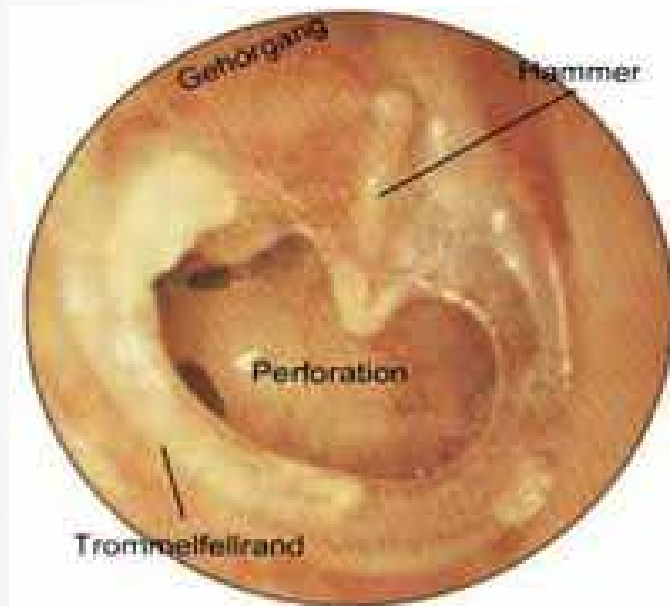


Mittelohrguss,
Ohrmikroskopie



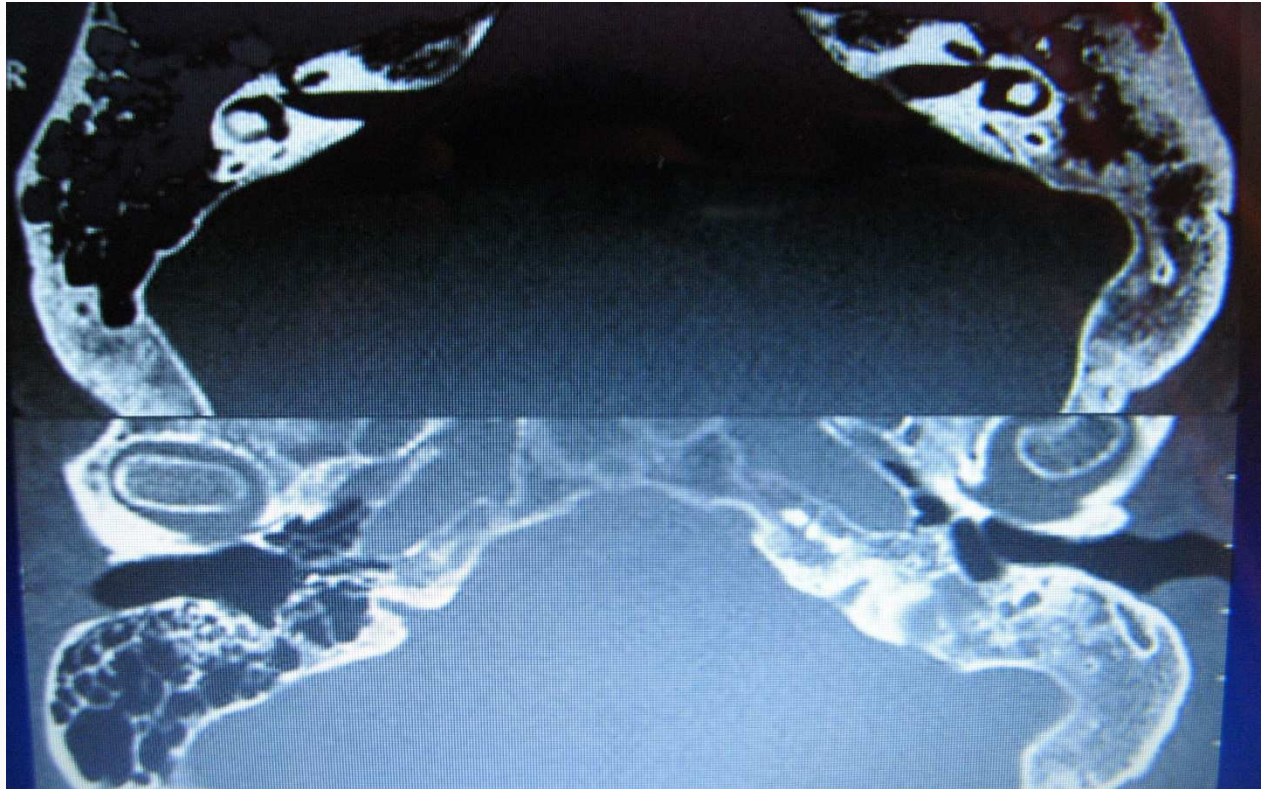
Normalbefund

Chronische Otitis media



Chronische Mastoiditis

Felsenbein - CT

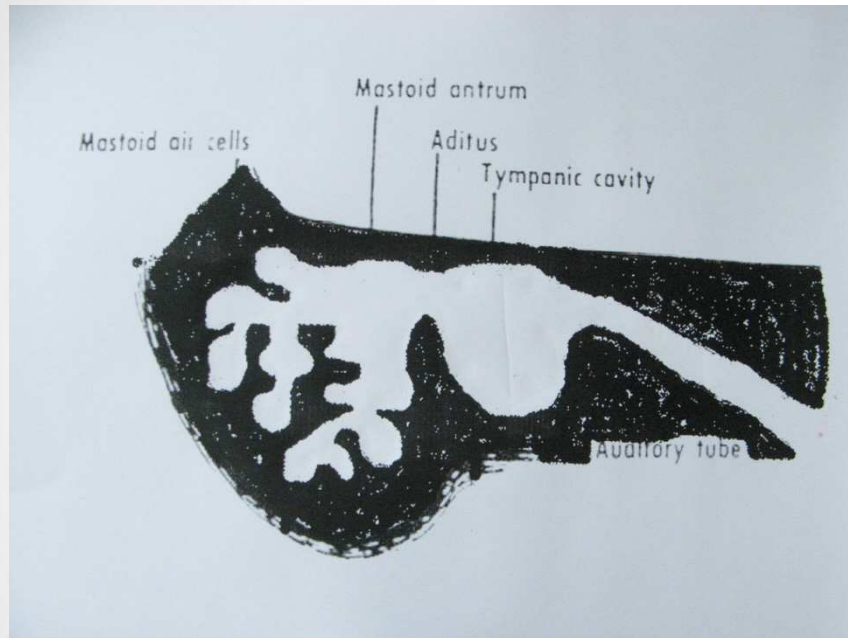


• **sklerosiertes Mastoid + Mittelohrpathologien** •

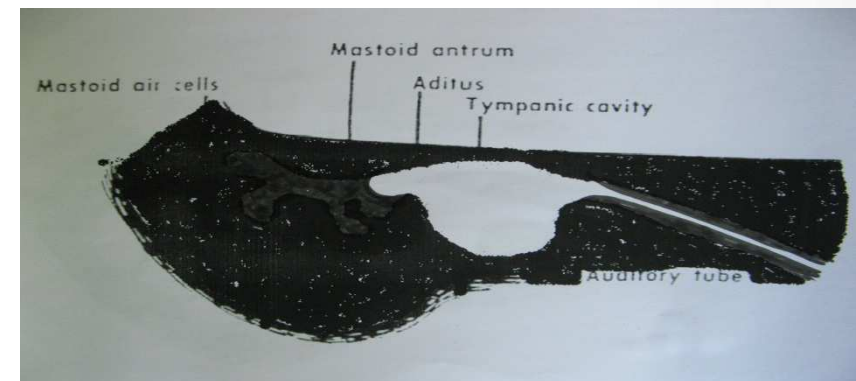
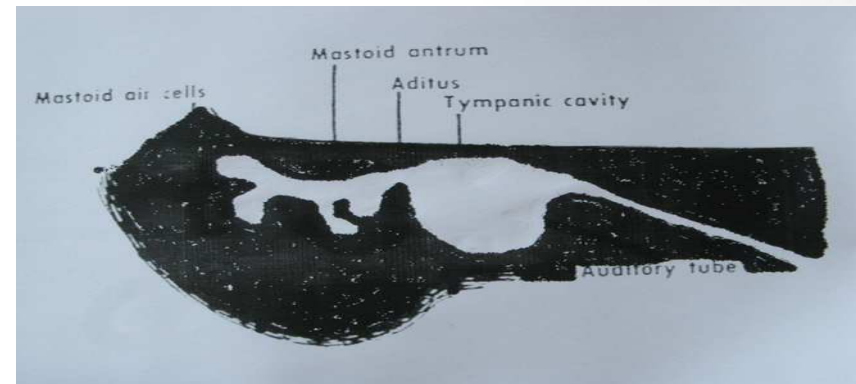
Übersicht



Normalbefund



Pneumationshemmung



Tubenventilationsstörung

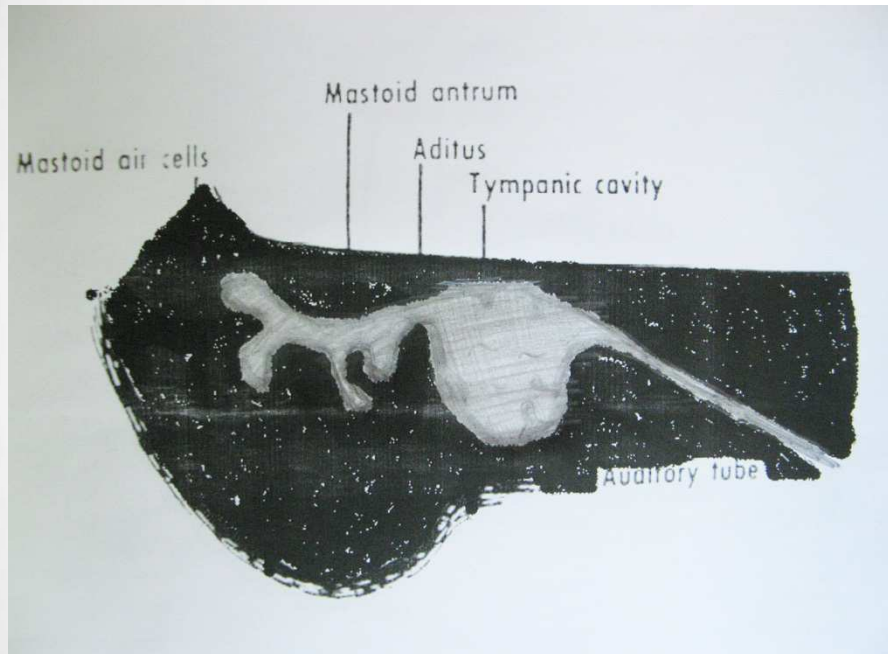
Trisomie 21 (Tube eng)

Lippen-Kiefer-Gaumenspalte (Tube öffnet nicht)

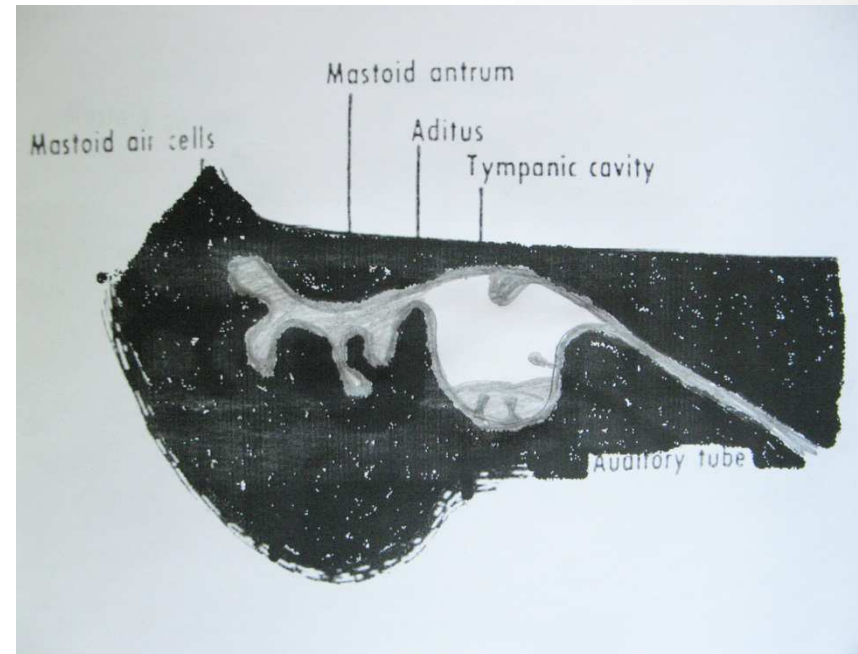
Crouzon- und Frascetti-Syndrom

(Tube normal)

verminderte Pneumatisation / sklerosiertes Mastoid

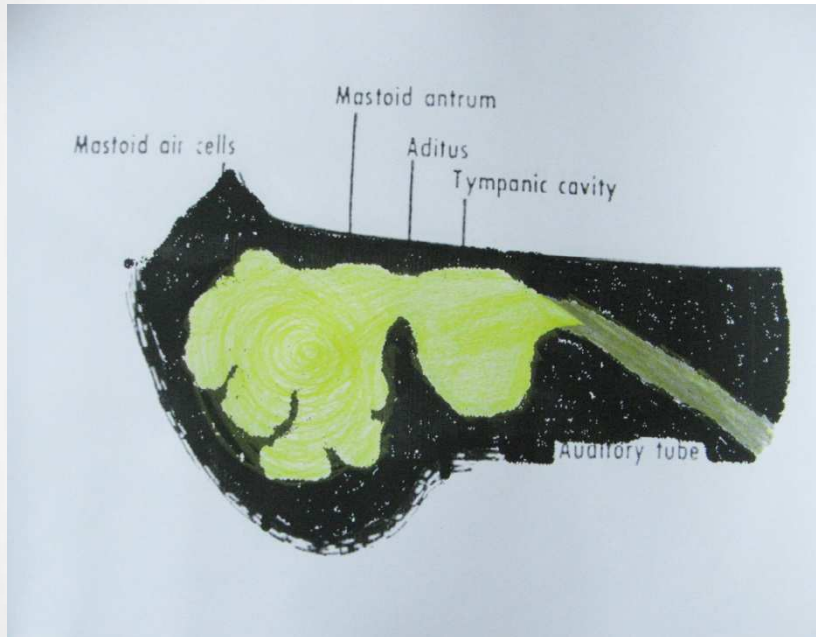


Klassische chronische Mastoiditis
mit chronischer Belüftungsstörung
und **chronischem Mukotympanon**

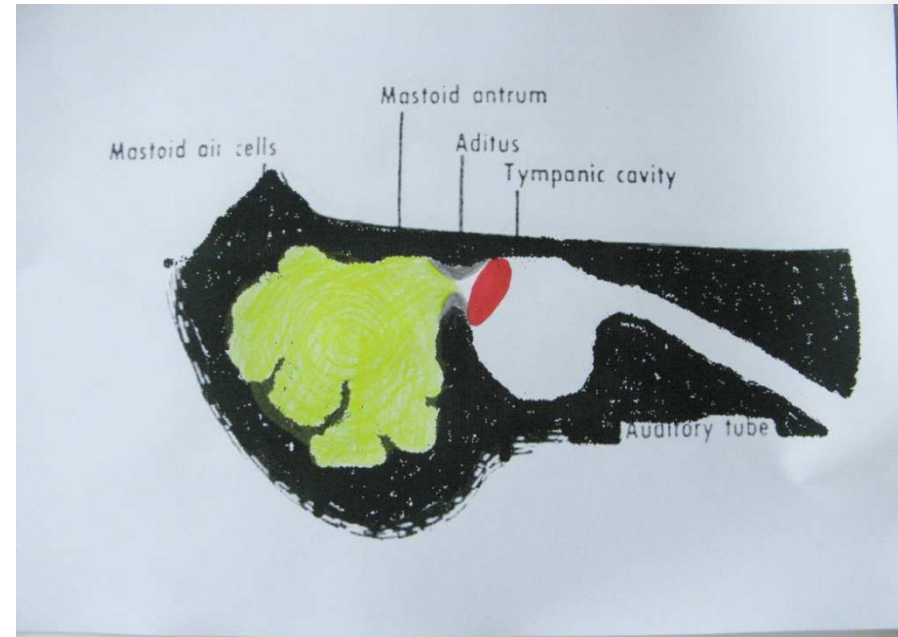


Klassische chronische Mastoiditis
mit chronischer Belüftungsstörung
und **chronischer Otitis media
mit Trommelfellperforation**

gute Mastoidpneumatisation

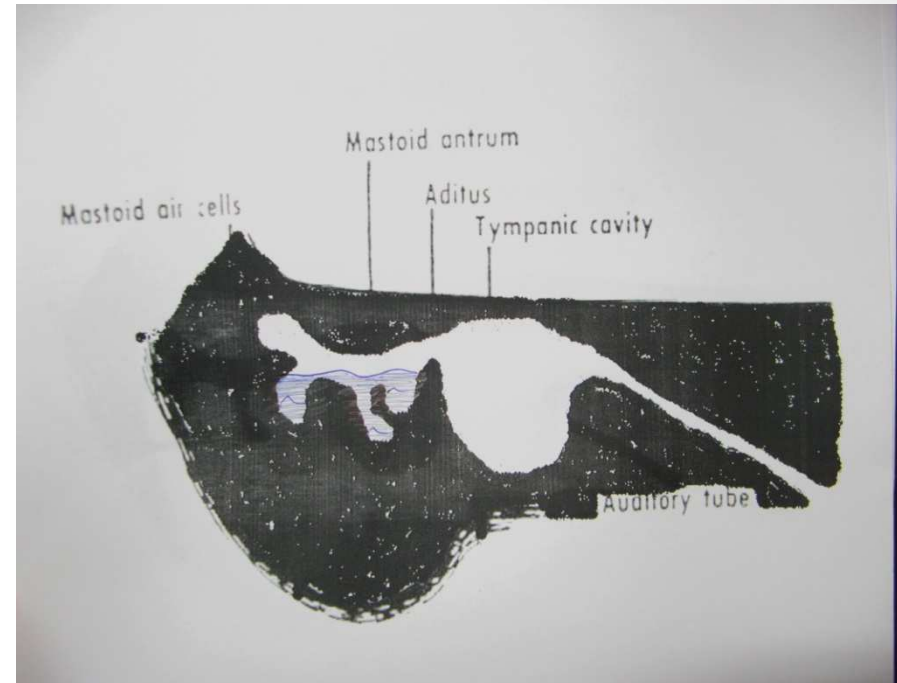
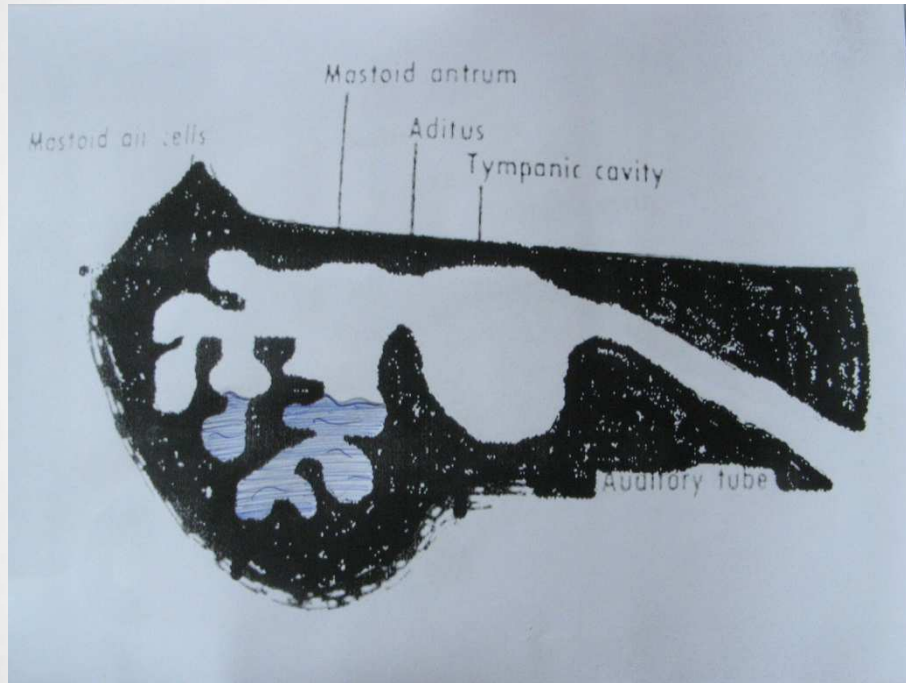


**Klassische akute Mastoiditis
bei akuter Otitis media**



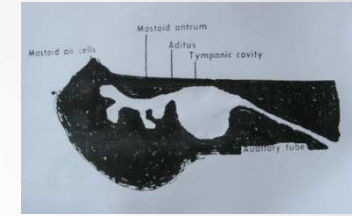
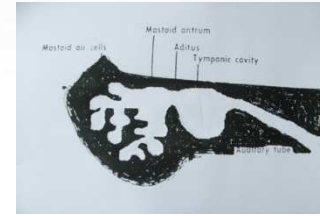
**Akute Mastoiditis
kurz nach akuter Otitis media /
Stauungsmastoiditis bei
Cholesteatom / MO-Tumor**

Sekret im Mastoid



Im Rahmen eines **HNO-Infektes** (z.B Rhinitis, nach Otitis media)

Übersicht



Akute Mastoiditis

- V.a Kinder
 - Belüftungsstörung: ungünstiger Nasenrachen-Tuben-Winkel, Adenoide
- Voraussetzung: **gute** Mastoidpneumatisation
- akutes schweres Krankheitsbild
- HNO : TF unspezifisch, **Klinik** meist typisch (retroaurikulär !!!!)
- **CT : beweisend!!! Osteolysen**
- heutzutage selten, wegen AB

Chronische Mastoiditis (schwierige Diagnose !!!)

- Kinder und Erwachsene
- klassisch **verminderte** Mastoidpneumatisation mit ggf. **sklerosiertem** Mastoid
- eher chronische leichte Beschwerden
- HNO : **TF und weitere Klinik** wie chronische MO-Erkrankung, ggf. **Ursache im Nasenrachenraum / Nasenhöhle** → Frage : Ist das Mastoid mitbetroffen, ggf. mehrere Rezidive
- **CT muss passen**
- selten, große Klinik 2-5x / Jahr

→ **Keine chronische Mastoiditis ohne HNO-Befund**